

Bearbeitungsfeld Zuchtbuchamt

Posteingang: 18.05.2015

bezahlt:

AT verschickt:

Befundbogen Röntgenuntersuchung - Gutachten nach FCI

BITTE ANKREUZEN: Hüftgelenkdysplasie (HD) Ellbogendysplasie (ED) Spondylose

Certificate of Elbow dysplasia (ED) examination - Hip dysplasia (HD) examination

Tier (Mindestalter 15 Monate)

Eigentümer

Rasse: Tervueren

Name: Annette Menges

Name: Arwen vom Schwetzingen Schlossplatz

Adresse: Schlossplatz 4a

Zb.-Nr.: 13TV5941

PLZ, Ort: 68723 Schwetzingen

Chip Nr.: 276197209035272

Wurftag: 13.06.13 Rüde Hündin

Bestätigung des Besitzers/Eigentümers:

Die Röntgenaufnahmen des obengenannten Hundes werden mit Einsendung Eigentum des Zuchtvereins (DKBS). Der Eigentümer/Besitzer bestätigt mit seiner Unterschrift die Identität des geröntgten Hundes und ist mit der Veröffentlichung der Untersuchungsergebnisse einverstanden. Weiterhin versichert der Eigentümer/Besitzer, dass bei dem obengenannten Hund bisher keine Operationen oder Manipulationen vorgenommen wurden, die geeignet sind, die Darstellung der Gelenke zu beeinflussen

17.04.15
Datum, Unterschrift
Eigentümer/Besitzer

Bescheinigung des Röntgentierarztes

Es wird bescheinigt, dass die Ahnentafel vor Anfertigung der Röntgenaufnahmen vorgelegt wurde. Die Chip.-Nr. bzw. Tätowierung des Hundes wurde überprüft, sie ist mit den Angaben der vorliegenden Ahnentafel identisch. Weiterhin wird bestätigt, dass der untersuchte Hund ausreichend bis zur Muskelerschlaffung sediert-anästhesiert wurde. Es wurden keine unerlaubten Techniken angewendet. Der Röntgentierarzt verzichtet zugunsten des Zuchtvereins (DKBS) auf Eigentums- und Urheberrechtsansprüche an den Röntgenaufnahmen.

Dr. Ursula Senn
Dr. Thomas Busse
Tierärzte
Bismarckstr. 33
68723 Plankstadt
17.04.15
Datum, Stempel, Unterschrift
Röntgenarzt
Tel: 06202 - 25200
Fax: 06202 - 92500

Bemerkungen

Befunde:

HD-Befund / HD (Hip Dysplasia) examination:

ED-Befund / ED (Elbow-Dysplasia) examination

Frei		Übergangsform		Leichte HD		Mittlere HD		Schwere HD	
A1	A2	B1	B2	C1	C2	D1	D2	E1	E2
x									

	0	Grenzfall Übergangsform	I	II	III
ED Grad rechts	x				
ED Grad links	x				

Bemerkungen, weitere Befunde

Röntgenqualität

Spondylose

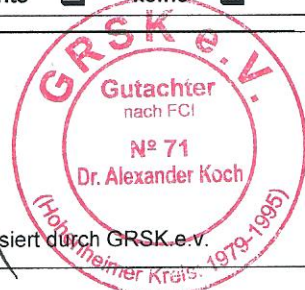
Hodenstatus links rechts keine

Reg.Nr.

Datum:

06.05.2015

[Handwritten Signature]



Unterschrift/Stempel d. Gutachters, autorisiert durch GRSK e.v.

Digitale Röntgenbilder bitte ausschließlich über das Internetportal www.myvetsxl.com verschicken. Den ausgefüllten HD-ED-Bogen bitte per Post versenden. Röntgenbilder auf CD sind nicht zulässig!

Der vollständig ausgefüllte Bogen ist mit den dazugehörigen Röntgenbildern ohne Ahnentafel zu senden an: Dr. Alexander Koch, Osterwiese 10, 21409 Embsen-Oerzen